



Boletín informativo

Clínica Veterinaria Sagrada Familia



Julio 2013 • Boletín 4

www.clinicaveterinariasagradafamilia.com

Editorial

Verano 2013

Hablar de la boca es hablar de dientes. Y generalmente nos fijamos en dos cosas, en el olor si es malo o bueno, y en los dientes si están blancos u oscuros.

Lo importante es que el aliento no huela mal (halitosis), y que los dientes estén blancos y limpios. ¿Por qué?, porque si huele mal, hay posiblemente infección, hay más placa bacteriana de la que tendríamos que tener, y si están de un color marrón oscuro, hay placa de sarro, y entre la placa de sarro y la encía se coloca la placa bacteriana, que produce las infecciones en la boca.

Importante boca sana. Nuestras mascotas no se limpian los dientes ni hacen enjuagues ni se pasan el hilo dental. Atención a la boca de nuestra mascota y revisarla de vez en cuando.

Queremos aprovechar este Boletín, para recordar la necesidad de pensar en la Leishmaniosis canina, y tener presente que estamos en una zona endémica, y que un 18% de nuestros perros han sido infectados con la enfermedad.

Desparasite a su animal, y esté alerta de pulgas y garrapatas este verano.
FELICES VACACIONES

Dr. Alexandre Tarragó
Clínica Veterinaria Sagrada Familia

Boca-dientes-encías

Por la boca tanto en el perro como en el gato, entran todo tipo de sustancias. El animal suele lamer morder y probar todo lo que encuentra.

El animal no tiene forma de establecer una higiene dental, actualmente no comen huesos ni descarnan otros animales, con lo cual la posibilidad de tener mayor posibilidad de acumular detritus y restos de comida es mayor.

Lo que primero nos llama la atención es la Halitosis, el mal olor de la boca, y el color de los dientes sarro. A partir de este momento es cuando hay que preocuparse por las consecuencias que un descuido en la boca de nuestra mascota puede traer consigo.

Enfermedad periodontal: inflamación debida a un agente microbiano que afecta al periodonto
El periodonto esta formado por estructuras que sujetan el diente

- a- encías
- b- hueso alveolar
- c- ligamento periodontal
- c- cemento

La gingivitis, es el trastorno periodontal que localizamos en la encía

La periodontitis, es una enfermedad que destruye los elementos de sujeción del diente y acaba en una gingivitis.

Causas:

- 1- la placa dental es una sustancia amarillo grisácea que se adhiere al diente
- 2- la placa dental se compone de bacterias, glicoproteínas salivares y polisacáridos extracelulares
- 3- la placa bacteriana da lugar a una inflamación de la zona

Fisiopatología:

- 1- Capa invisible que se desarrolla a las pocas horas de estar limpios los dientes acumulo de bacterias
- 2- Acumulo supragingival de la placa microbiana, primero organismos grampositivos, gingivitis marginal inflamatoria, y por ultimo infiltrado plasmocitario y linfocítico, destruyendo el tejido de la encía.
- 3- Placa microbiana subgingival, infección por debajo del epitelio de la encía, proliferando la infección bacteriana, aumentan los organismos anaerobios grampositivos y progresan por el surco gingival formando lo que se llaman bolsas gingivales.
- 4- Calculo dental SARRO, consiste en una placa mineralizada, que va aumentando con el tiempo, llegando a cubrir el diente, favorece la infección bacteriana.

Las razas miniatura y pequeñas son mas propensas a padecer de problemas dentales, retención de dientes de leche, periodontitis, gingivitis etc.

Existe un temor generalizado a las limpiezas de boca (tartrectomias) por la ANESTESIA...

No es necesario anestesiarse un animal para realizar una limpieza de boca, simplemente hay que sedarlo, y alguien que este pendiente de sujetarlo, a fin de trabajar correctamente.

La higiene bucal es más que fundamental, si queremos evitar infecciones, perdida de piezas dentales, y enfermedades paralelas que pueden surgir de una infección bucal grave.

Exploración periódica dental, aprovechando la vacunación del animal, y tratamiento o mantenimiento de la boca.

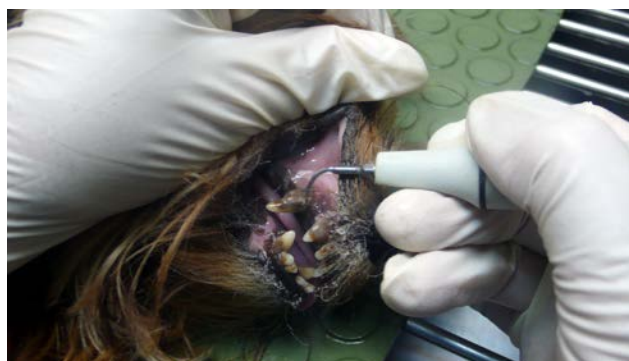
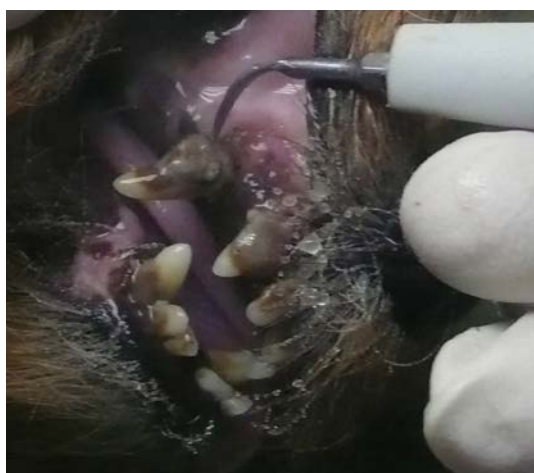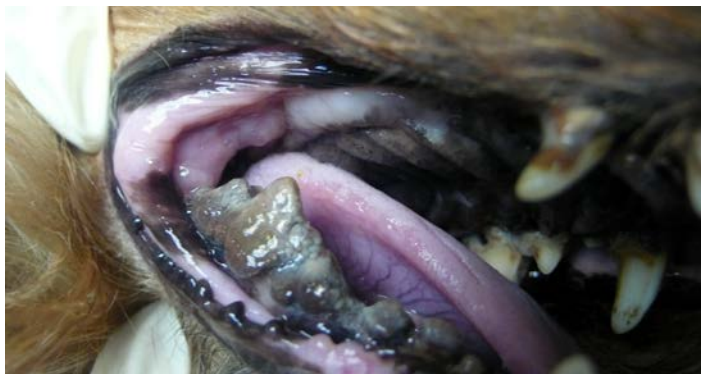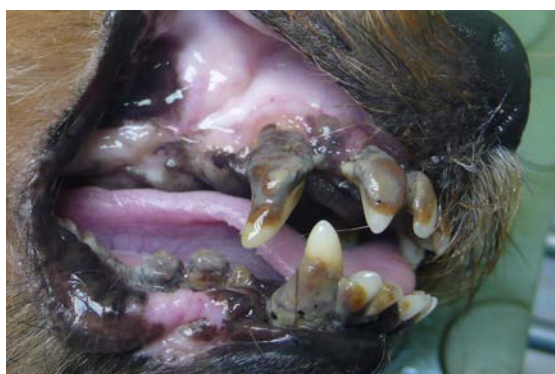En la boca en las encías dientes y barras maxilares, podemos tener otras patologías que se han de diagnosticar en la inspección bucal.

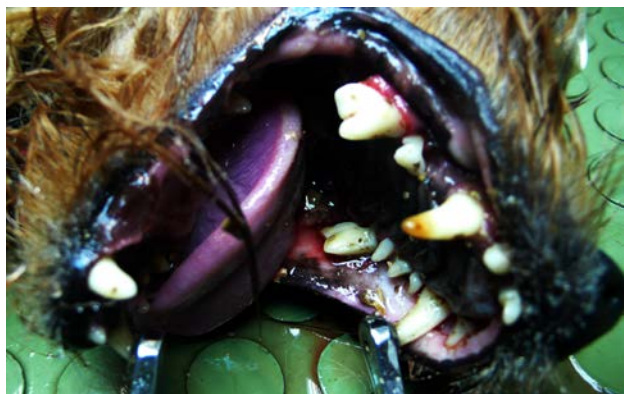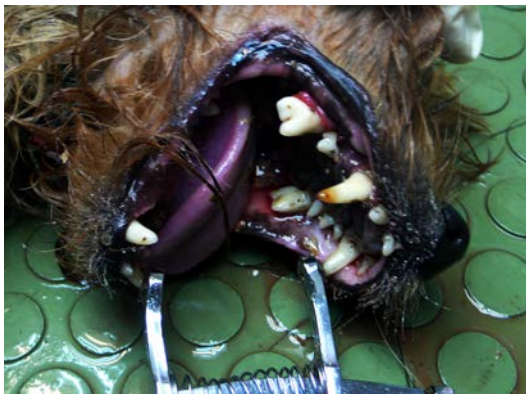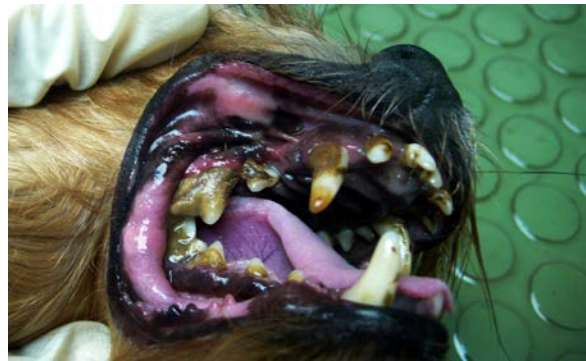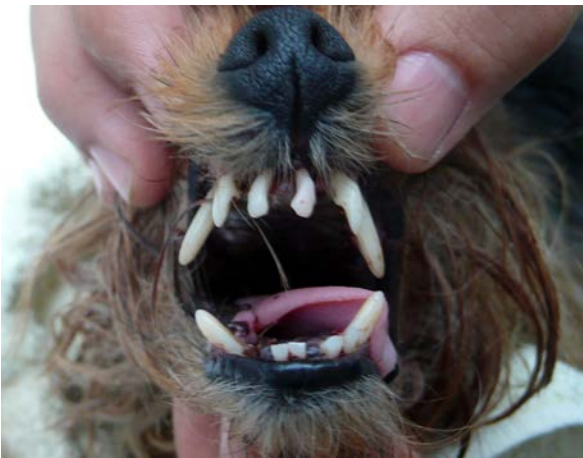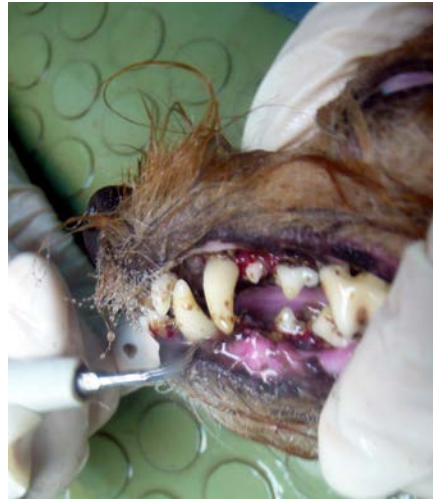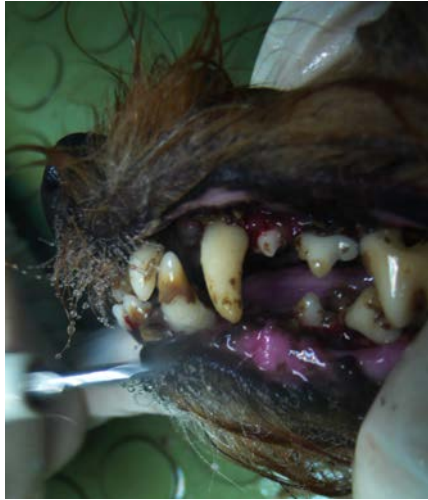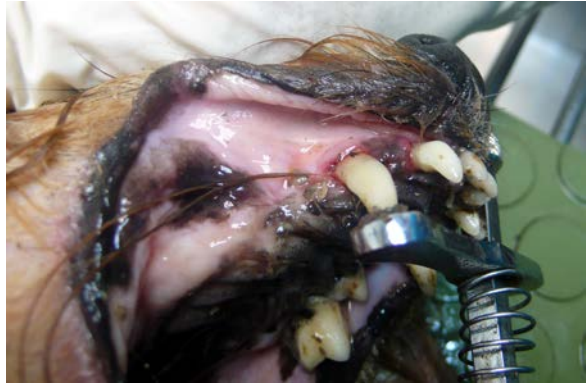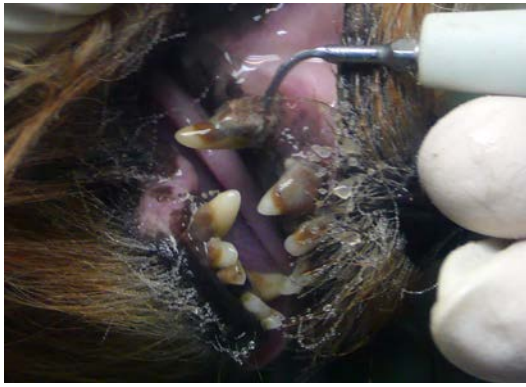Caries en los dientes
Hiperplasias, epulis en las encías
Tumores de tejidos blandos
Tumores óseos

La higiene bucal es una de las prevenciones necesarias para el bienestar y preservar la salud de nuestras mascotas.

Caso 1:

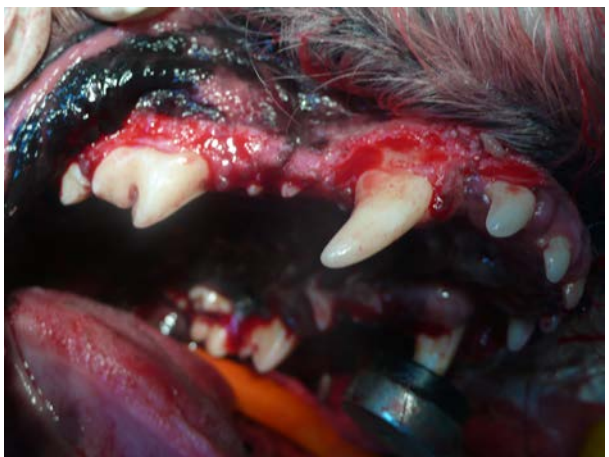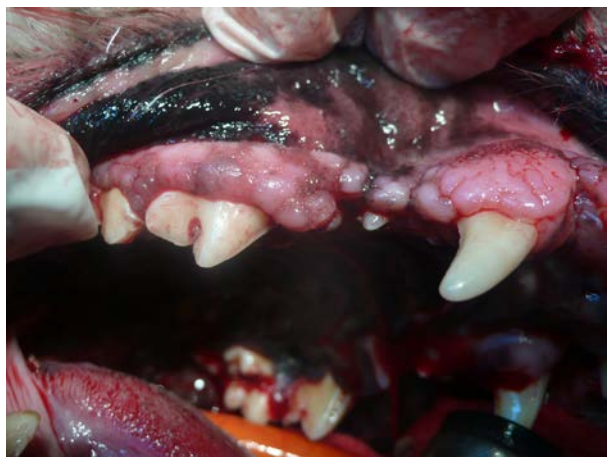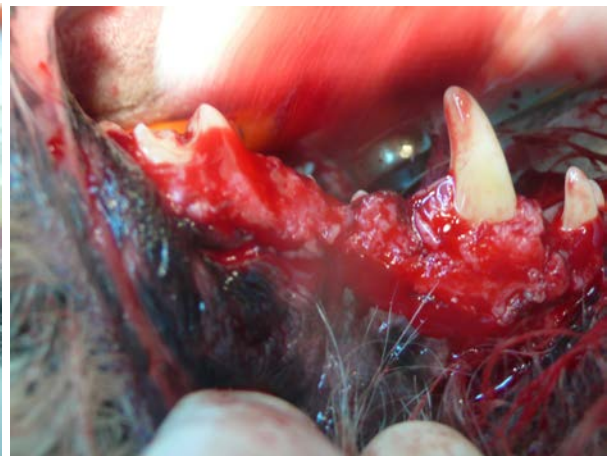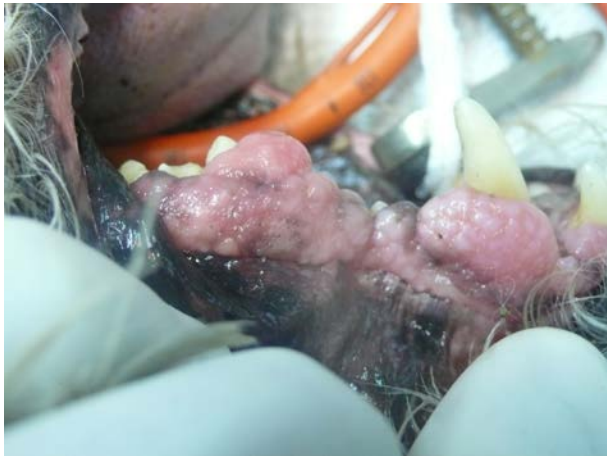Yorkshire Terrier, 10 años, gingivitis enfermedad periodontal y placa de sarro.
Limpieza dental previo tratamiento con antibiótico.





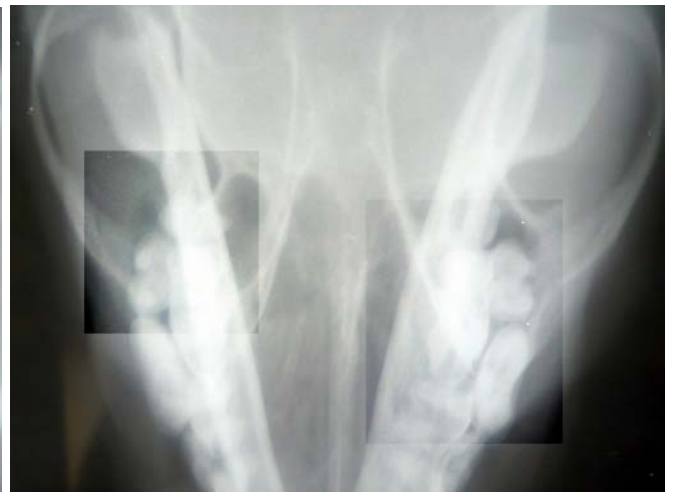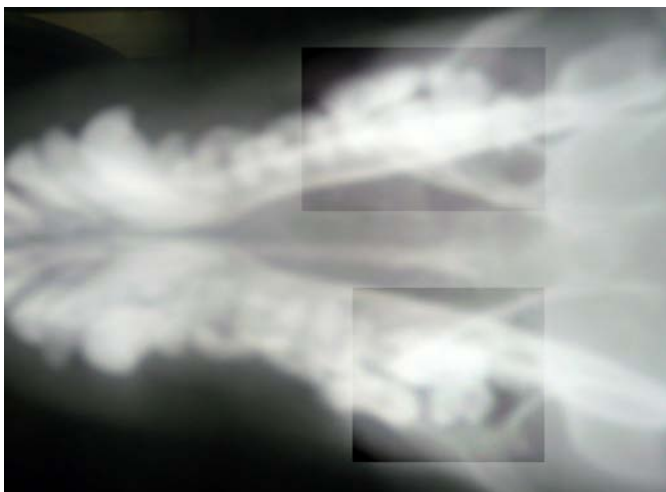Caso 2:

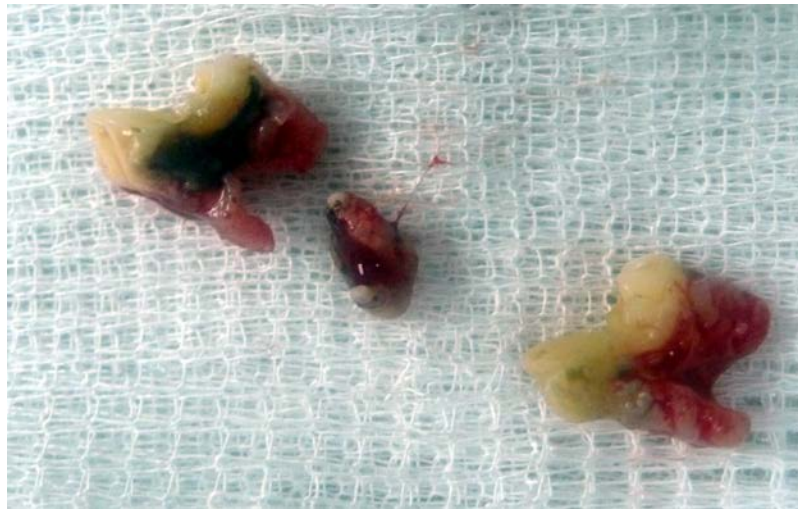Cocker 12 años, hiperplasia gingival, tartrectomía, y extracción quirúrgica de los epulis.



Caso 3:

Snahuzer 10 años dolor e inflamación en la zona molar. Caries en premolar. Diagnóstico radiológico y extracción.





Caso 4:
Yorkshire terrier 9 años epulis y limpieza de boca tartrectomía.

